Lane Medical Library

Anatomische Untersuchungen

über

Spondylitis.

Inauguraldissertation,

einer hohen medicinischen Facultät zu Bern

zur Erlangung der Doctorwürde

vorgelegt von

Gottlieb Feurer
aus St. Gallen.

Mit einer Tafel.

Berlin.
Gedruckt bei G. Reimer.
1880.

Von der Facultät zum Druck genehmigt auf Antrag von Prof. Dr. Langhans.

Der Decan:
Prof. Dr. Langhans.

Bern, den 3. März 1880.

Die vorliegende Arbeit wurde unternommen unter dem Eindruck der Umwälzung, die namentlich durch die Untersuchungen von Köster in den Ansichten über die Natur der chronischen Knochen- und Gelenkkrankheiten hervorgebracht wurde.

Unterdessen sind die Arbeiten von König[1]) und Volkmann[2]) über die fungöse Gelenkentzündung erschienen und haben der Thatsache, dass man es dabei mit Tuberculose der Knochen und Gelenke zu thun habe, allgemeine Berücksichtigung verschafft.

Die chronische Entzündung der Wirbelkörper, die Spondylitis schlechtweg, wurde bis heute oft in den Lehrbüchern als eine sogenannte scrofulöse Caries betrachtet (Volkmann, Rindfleisch) und man sah sich meist veranlasst, diese scrofulöse Caries der Wirbelsäule als eigenes Thema von der einfachen und der fungösen Ostitis abzutrennen, hütete sich aber ängstlich, von Tuberculose zu sprechen oder hielt diese wenigstens für eine Ausnahme.

Diese wenig präcise Betrachtung der Spondylitis liess es als geboten erscheinen, genauere histologische Untersuchungen anzustellen und namentlich das Verhältniss zur Tuberkulose zu studiren.

Wenn nun auch, Dank der oben citirten Arbeiten, hiermit keine neuen Grundideen mehr geliefert werden, so mögen doch die nachfolgenden Mittheilungen den Werth haben, dass sie eine bisher offene und auch durch die neueren Arbeiten nicht ausgefüllte Lücke ausfüllen.

Die Untersuchungsobjecte eigneten sich zum Theil recht gut auch zur Berücksichtigung anderer mit Bezug auf chronische Ostitis

[1]) Zeitschrift für Chirurgie.

[2]) Klin. Vorträge. 168.

aufgeworfene Fragen, wie z. B. über die entzündliche Vascularisation des Knochens.

Die Arbeit wurde auf dem pathologischen Institut unter der Leitung des Herrn Prof. Dr. Langhans ausgeführt, der mir auch das Material in freundlichster Weise zur Verfügung stellte. Ich statte ihm an dieser Stelle meinen innigsten Dank ab.

Ich kann über 12 Fälle referiren, die theils im letzten Jahr zur Section kamen, theils von früheren Jahren her in der hiesigen pathologisch-anatomischen Sammlung sich fanden.

Sämmtliche Präparate sind zum Zwecke der mikroskopischen Untersuchung entkalkt worden und zwar mittelst Chromsäure. Je nach der Grösse der Knochen und der Menge der angewandten ($1\frac{1}{2}$—2procentigen) Chromsäurelösung brauchte das Präparat eine bis mehrere Wochen zur vollständigen Entkalkung.

Alle 1—2 Tage wurde die Chromsäurelösung erneuert, resp. neue Chromsäure zugegeben, um ungefähr denselben Concentrationsgrad stetig zu erhalten.

Das Verfahren wurde einigemal beschleunigt durch einen $\frac{1}{2}$procentigen Zusatz von Salzsäure.

Von dem Zeitpunkt der Entkalkung an lagen die Präparate in Spiritus. Als Färbemittel für die mikroskopischen Schnitte wandte ich anfangs Carmin an, der sich als recht angenehm erwies, später Alauncarmin nach Grenacher, der wegen seiner rascheren Einwirkung eine wesentliche Zeitersparniss ermöglicht.

Wenn man übrigens einige Uebung erlangt hat, so wird man sich bald überzeugen, dass sorgfältig ausgeführte Schnitte auch ohne Färbung in den meisten Fällen hinreichen.

Hämatoxylin scheint für solche Präparate, die mit Chromsäure behandelt sind, ein unpassendes Färbemittel zu sein, wenigstens brachte ich es nie zu brauchbaren Färbungen.

Die Schnitte wurden manuell mit dem Rasirmesser ausgeführt.

Die folgenden Beschreibungen werden es zwar genügend beweisen, dass mein Material die fungöse oder die sogenannte scrofulöse Spondylitis der Autoren betrifft; ich will aber doch noch eine gedrängte Schilderung des makroskopischen Befundes vorausschicken, zum Beweise, dass mir wirklich jene Erkrankung vorlag.

Es handelt sich in allen Fällen um Erkrankungsheerde in irgend einem Abschnitt der Wirbelsäule, welche zu grösserer oder

geringerer Destruction des Knochens und der Zwischenbandscheiben mit oder ohne pathologische Verbiegungen der Wirbelsäule geführt haben.

Unregelmässige Höhlen, die bald dem Defect eines ganzen oder zweier Wirbel entsprechen, bald nur stecknadelkopfgross sind und die mit Eiter oder käsigem Brei ausgefüllt sind, finden sich einzeln oder in Mehrzahl auf dem Durchschnitt eines oder mehrerer an einander grenzender Wirbelkörper.

Ihre Wandung ist unregelmässig, oft rauh, zuweilen mit einer weisslichen membranartigen Schicht überzogen; oft finden sich in dem Inhalt auch kleine freie nekrotische Knochenstückchen.

Die Umgebung der Höhle hat noch die Festigkeit des Knochens erhalten oder sie ist rareficirt, leicht eindrückbar, oft von trübem, graugelbem, käsigem, auch missfarbigem Aussehen, oder es besteht um die Höhle oder um die käsig infiltrirten Partien herum vermehrte Injection.

Käsige Infiltration und Röthung gewisser Abschnitte der Umgebung können sowohl allein und ohne Höhlenbildung die heerdartige Erkrankung ausmachen, als neben ausgedehnten Zerstörungen anderer Wirbel oder Wirbelabschnitte bestehen.

In der Regel finden sich Senkungsabscesse in den Weichtheilen.

Zur mikroskopischen Betrachtung übergehend, will ich die Veränderungen des eigentlichen Knochengerüstes voranstellen. Die Zerstörung desselben in der Form der Howship'schen Lacunen und die Vascularisation bilden die hier hauptsächlich in Betracht kommenden pathologischen Prozesse.

Dann folgen die histologischen Veränderungen des Knochenmarkes und die daraus zu folgernde Beziehung zur Tuberculose und am Schlusse noch 2 abweichende Fälle, die einer besonderen Interpretation bedürfen.

Ich will es unterlassen, hier eine ausführliche Literaturübersicht zu geben und verweise nur auf die im Text citirten Arbeiten.

I. Resorption des Knochens durch Howship'sche Lacunen.

Ueberall, wo man makroskopisch Zerstörungsheerde oder wenigstens Rarefication des Knochens, mancherorts, wo man nur mikroskopisch Infiltration des Markgewebes wahrnimmt, trifft man Resorption des Knochengewebes in Form von Howship'schen Lacu-

nen. Dieselben sind schon von so vielen Autoren ausführlich beschrieben worden, dass es hier genügt, ihre Beschaffenheit mit den allerorts beschriebenen Bildern als identisch zu bezeichnen.

An dem Knochen, der die käsigen Heerde und Höhlen begrenzt, finden sich die Lacunen an der freien Oberfläche der Knochenbälkchen in einem Rayon, der eine durchschnittliche Breite von 2—4 Markräumen hat. Für die Stellen ohne eigentliche Ulceration lässt sich nur sagen, dass sie sich gewöhnlich an die Partien mit stärkster Markinfiltration, eventuell auch Verkäsung, halten.

Man trifft allerdings in der Stärke der Lacunen Differenzen je nach dem Individuum. Bald sind sie seichter, bald tiefer, bald treten 2—4 Lacunen zusammen und bilden so eine grössere Aushöhlung, gleichsam eine Lacune 2. Ordnung. Bei wenigen Fällen findet man allein oder neben Howship'schen Lacunen eine Arrosion des Knochenrandes, die zwar mit den gewöhnlichen Lacunen viel Aehnlichkeit hat, aber in den Dimensionen sehr verschieden ist. Der Knochenrand ist daselbst nur durch ganz kleine Buchten ausgenagt, die etwa so gross sind, dass 1—2 Lymphkörperchen darin Platz hätten und die bei weitem nicht die Regelmässigkeit der gewöhnlichen Lacunen zeigen. Vergl. die Bemerkungen zu dem zweiten anhangsweise geschilderten Fall.

Man hat über die Genese der Lacunen schon so viel gestritten und es ist so oft vorgekommen, dass die zuverlässigsten Beobachter zu diametral entgegengesetzten Ansichten gekommen sind, dass ich mir nicht ein allgemeines Urtheil für alle pathologischen Zustände des Knochens erlaube, um so mehr, als meine Untersuchungsobjecte sich nur auf eine ganz bestimmte Erkrankung des Knochens beziehen.

Active Veränderung der Knochenkörperchen und Umwandlung derselben in Markgewebe, in Knorpel oder in gewöhnliches Bindegewebe, sowie in Geschwülste (z. B. Sarcom), oder aber ein ganz stabiles Knochengerüst, welches nur passiv das an sich geschehen lässt, was das Markgewebe thut — das ist die Frage. Mehrere Autoren, z. B. Volkmann[1]) und neuerdings Ziegler[2]) haben beide Möglichkeiten zugegeben.

[1]) Archiv f. klin. Chirurgie. IV.
[2]) Dieses Archiv.

Rindfleisch[1]) nimmt an, dass die unter vermehrtem Druck zuströmende Ernährungsflüssigkeit die Lacunen erzeuge und steht damit ebenfalls auf dem Boden derjenigen, die dem Knochengewebe keine vitale Reaction zuschreiben.

Was meine Untersuchungen betrifft, so habe ich niemals irgend welche Veränderungen der Knochenkörperchen, vor Allem keine Vergrösserung oder Formveränderung derselben constatiren können, noch auch etwa jenen „mosaikartigen Zerfall" der Grundsubstanz, welchen Volkmann (Langenbeck's Arch. IV) 2mal beobachtete und zu Gunsten der Virchow'schen cellularpathologischen Theorie erklärte. (Eine hiervon abweichende Beobachtung bei dem ersten im Anhang beschriebenen Falle beweist hier nichts und findet unten ihre eigene Erklärung.)

Ich müsste meinen Beobachtungen daher Zwang anthun, wollte ich die Lacunen aus vergrösserten Knochenkörperchen entstehen lassen. Was in Wirklichkeit jeweilen aus den Knochenzellen wird, wenn die Tela ossea zerfällt, ob sie zu Grunde gehen oder ob sie sich zu Markzellen umwandeln, darüber konnte ich mir kein eigenes Urtheil bilden, da sie eben in ihrem weitern Schicksal stets dem Blick entschwinden.

Was den Inhalt der Lacunen anbetrifft, so besteht derselbe in der Mehrzahl der Fälle aus Riesenzellen von regelmässiger, meist ovoider, seltner kugeliger Gestalt, vom 5—10fachen Durchmesser eines Lymphkörperchens und mit einer grossen Zahl runder Kerne, die über die ganze Zelle vertheilt sind.

Selten finden sich 2 oder mehr solcher Myeloplaxen in einer Lacune und man hat dann fast immer den Eindruck, als habe ein Verschmelzen von 2 oder mehr Lacunen stattgefunden. Die Lacunen sind gewöhnlich von den Myeloplaxen nahezu ausgefüllt, so dass nur noch wenige kleinere und grössere Rundzellen wie sie im Mark vorkommen, daneben Platz finden, hie und da auch einige feine Fasern oder kleine Spindelzellen. Diese Myeloplaxen sind nur in etwas mehr als der Hälfte von Fällen vorhanden; wo sie fehlen findet sich an ihrer Stelle in den Lacunen dasselbe Gewebe wie im übrigen infiltrirten Mark. Bisweilen herrschen dann darin allerdings etwas grössere Rundzellen vor.

[1]) Lehrbuch d. pathol. Gewebelehre.

Es giebt auch Bilder, wo eine regelmässige Reihe von Myeloplaxen von einem arrodirten Knochenvorsprung zum anderen geht, ohne dass sich in ihrem Verlauf weder Lacunen noch überhaupt Knochen fänden. Es unterliegt keinem Zweifel, dass hier die Riesenzellen einem Knochenstück angelegen haben, das nun vollständig resorbirt ist und das sie in ungewohnter Weise überlebt haben. Gewöhnlich ist eben mit dem Verschwinden des Knochens auch nichts mehr von den Riesenzellen zu sehen. Dass die Myeloplaxen den Knochen „aufzehren" ist jedenfalls nicht allgemein richtig, schon deswegen, weil sie oft ganz fehlen, ohne dass deswegen die Knochenresorption eine Modification erlitte; dass sie aus dem Knochen, sei es aus den Knochenzellen, oder aus der diese umgebenden Grundsubstanz entstehen, ist schon dadurch widerlegt, dass sie sich auch in den Lacunen des angenagten Elfenbeinstiftes finden. — Oder sollte denn die hergebrachte Ansicht, dass diese Riesenzellen eine Anhäufung von Bildungsmaterial seien und aus der zerstörten Knochengrundsubstanz entstehen, auch für den todten Knochen gelten? Todtes Gewebe wandelt sich doch nicht in Zellen um.

Ich kann mich nicht bestimmter ausdrücken, als dass die lacunäre Zerstörung des Knochens vom Markgewebe bewerkstelligt wird, in der Mehrzahl der Fälle unter Bildung von Riesenzellen (Myeloplaxen), hie und da aber auch ohne dieselben.

Dass für gewöhnlich auch die zerfallende Grundsubstanz des Knochengewebes einen Theil des Materials für den Aufbau derselben bildet, ist wohl möglich, aber nicht nothwendig.

Ich stehe also auf dem Boden Billroth's, der mit grosser Consequenz die Entstehung der Lacunen durch das Hineinwuchern von Granulationskuppen in den Knochen vertheidigt hat, kann aber natürlich meiner Ansicht so lange nur den Werth einer Hypothese beimessen, als es nicht gelingt, Uebergänge von Rundzellen des Marks in Riesenzellen zu sehen.

Letzteres war mir nicht möglich, denn wo auch diffus im Mark zerstreut grössere Rundzellen mit mehr als einem Kern sich finden, muss man dieselben in meinen Fällen mit dem Prozess der Tuberculose in Zusammenhang bringen. Auch in Fällen, wo sich neben Osteoklasten noch Osteoblasten fanden, waren keine Uebergänge von der einen in die andere Form zu bemerken.

Klebs (Arch. f. exp. Ph. u. Path. II. Bd.) lässt wie Bredichin die Riesenzelle dadurch entstehen, dass „die Knochenzelle mit der Randschicht verschmilzt“, und schlägt für dieselbe den Namen „Knochenkörper“ vor, um damit hervorzuheben, dass sie nichts Anderes sei als eine veränderte Form der Knochenzelle sammt dem ihr zugehörenden Territorium aus der Grundsubstanz.

Die Cilien, die mehrere Forscher an den Myeloplaxen gesehen, leitet er von den Canaliculi radiati ab und nennt sie Reste der Kanälchenstructur. Cilien habe ich an den Myeloplaxen nie gesehen.

Die ganze Auffassung ist sehr schön und einfach, aber nicht bewiesen. Auch Klebs bringt dafür keine Beweise vor.

II. Vascularisation des Knochens.

Ein von dem lacunären sowohl im Endresulat als in seinem Wesen verschiedener Zerstörungsmodus des Knochens ist die Vascularisation desselben (Volkmann), eine Erscheinung, die sich in mehr oder weniger hohem Grade in allen Fällen vorfand.

Dünne Kanälchen von meist sehr gleichmässigem Durchmesser dringen senkrecht auf den freien Rand in die Knochenbälkchen ein, bald nur wenige an einem Knochenbälkchen, bald in grosser Zahl; bald fehlen sie ganz. Mancherorts durchbohren sie das ganze Knochenbälkchen, gewöhnlich aber dringen sie nur etwa bis zur Hälfte in dasselbe und so kommt es vor, dass man sehr zierliche Säulenreihen ähnliche Anordnungen trifft, wo entweder jedes Kanälchen blind endigt, oder einige derselben oder auch alle arkadenartig sich verbinden, in bald sehr regelmässigen, bald auch unregelmässigen Bogen von derselben Dicke. Es gehört überhaupt zur Regel, dass diese Art von Kanälchen an Anfang und Ende, sowie auch an ihren Verbindungsbogen ein gleiches Caliber haben.

In anderen Fällen trifft man, abweichend von diesem zierlichen Bau die übrigens gleich beschaffenen Kanälchen kreuz und quer sich schneidend und ganz unregelmässig die Knochenbälkchen durchziehend, in noch anderen zieht ein dickeres Kanälchen von der Markhöhle senkrecht in den Knochen hinein und verzweigt sich in demselben baumförmig, wie schon Volkmann (Langenbeck's Arch. IV) ähnliche Abbildungen gegeben hat. An Orten, wo sich im Knochen mehrere Kanälchen kreuzen, entsteht ein etwas grösserer, dem Knotenpunkt ensprechender Hohlraum. In einigen Fällen findet

man die Kanälchen an dem im Knochen liegenden Ende leicht kolbig erweitert, gewöhnlich aber hat das Endstück die Weite des übrigen Kanälchens (vgl. Fig. 1, 3). Die Contouren derselben sind im Ganzen glatt, allerdings nicht geradlinig scharf, sondern etwas uneben, auch ab und zu gezackt, aber niemals, weder bei alten, noch bei in Ausbildung begriffenen (also noch kurzen) war eine so exquisite scharfe Zackung zu sehen, wie sie Volkmann und Lossen [1]) beschreiben und abbilden, vor allem nicht jene dicht auf einander folgenden scharfzackigen Ausbuchtungen, wie sie vielfach mit der Form zu Grunde gegangener Knochenkörperchen in Zusammenhang gebracht wurden.

Das an die Kanälchen anstossende Knochengewebe zeigt sich in keiner Weise verändert, weder in Bezug auf die knöcherne Grundsubstanz noch in den Knochenkörperchen selbst. Es kamen Bilder vor, wo das eine Ende eines Knochenkörperchens die Wand des Kanälchens begrenzen half ohne dass ein Ausfallen desselben stattgefunden hätte.

Die durchschnittliche Dicke der Kanälchen beträgt den 1—2fachen Durchmesser einer gewöhnlichen Markcapillare, mikrometrisch gemessen 0,01—0,03 Mm. Eine Dicke von 0,03 Mm. erreichen meist nur diejenigen, die sich nachher verästeln, während diejenigen, die einfach bleiben, einen durchschnittlichen Durchmesser von 0,02 haben.

Was den Inhalt betrifft, so herrscht über die Bedeutung dieser Bildungen als Gefässkanälchen in meinen Fällen kein Zweifel. In einem grossen Theil derselben ist schon in ungefärbten, besonders aber in mit Carmin gefärbten Schnitten ein Gefäss bemerkbar, das den grössten Theil des Lumens ausfüllt, bis an's Ende des Kanälchens reicht und central oft deutlich in die Blutgefässe des Markes übergeht (Fig. 2). Das Gefäss ist bald mit rothen Blutkörperchen angefüllt, bald erkennt man nur seine Contouren. Neben dem Capillargefässe und diesem entlang sieht man in den engern Kanälchen eine Anzahl Fasern und Spindelzellen. Letztere entsprechen an Grösse den kleineren Spindelzellen wie sie im Markstroma vorkommen.

In vielen weiteren Kanälchen finden sich ausserdem noch kleine Rundzellen, wie sie ebenfalls im Mark vorkommen, so dass also das Markgewebe, wenn auch in etwas anderer Anordnung mit dem Gefäss in das Kanälchen hineinwuchert. Derselbe Inhalt findet sich auch in Kanälchen, in denen ein Gefäss sich unserer Wahrnehmung entzieht.

[1]) Dieses Archiv 55.

Der Umstand, dass man, wohl meist aus äusseren Gründen, mancherorts kein Gefäss constatiren kann, berechtigt keineswegs zu dem Schluss, dass das Markgewebe an der Bildung der Kanälchen einen activen Antheil habe, denn einerseits giebt es ja viele Kanälchen, wo die Rundzellen ganz fehlen und diesen allein wäre wohl das Zerstörungswerk zuzuschreiben, von Myeloplaxen, die ich darin nie sah, gar nicht zu sprechen. Andererseits wäre es mehr als auffällig, wenn das wohl in einem ganzen Markraum in gleicher, in diesem Fall also destruirender Thätigkeit sich befindende Markgewebe nur an circumscripter Stelle ein feines Kanälchen in dem Knochen ausfressen würde, ganz entgegen den Vorgängen bei der Bildung Howship'scher Lacunen.

Ich halte dafür, dass der vorliegende Prozess eine wirkliche Vascularisation bedeute, ein directes Hineinwuchern von Blutgefässen des Markes in die Knochenbälkchen.

Der Auffassung von Rindfleisch[1]), dass sowohl die Howship'schen Lacunen als die Canaliculi Volkmann's nur „durch die gesteigerte Zufuhr von flüssigem Ernährungsmaterial zum Knochen", also durch vermehrte Saftströmung zu Stande kommen, kann ich nicht beipflichten. Beide Prozesse, die Vascularisation und die Bildung von Lacunen sind nach meiner Ansicht auseinander zu halten, denn Canaliculi befinden sich in unseren spongiösen Knochen schon längst bevor eine lacunäre Zerstörung auftritt, wo z. B. kein Schwund der Fettzellen und Wucherung des übrigen Markgewebes stattfindet, und zwar oft in ebenso grosser Zahl wie an Orten mit Lacunen. Ja in geringer Zahl findet man hie und da schon Kanälchen an Knochenpartien, die vollständig fetthaltiges Mark einschliessen.

Nach Rindfleisch wäre, wenn wir ihn recht verstehen, ein Canaliculus also nichts Anderes, als eine Lacune, die in Folge vermehrter Saftströmung eine excedirende Tiefe erlangt hat, eine Angabe, die durch die obigen Ausführungen über das Vorkommen der Kanälchen widerlegt ist, abgesehen davon, dass nirgends Uebergänge sich finden zwischen Lacunen und Kanälchen.

Ich habe also, wie die Beschreibung oben zeigt, die Gefässe, die Rindfleisch auch an Injectionspräparaten vergeblich gesucht

[1]) Lehrbuch.

hat, mit aller Sicherheit in den Kanälchen gesehen und zwar ohne weitere Präparation, vollends ohne Injection, die an einem herausgenommenen Stück Wirbelsäule, wie mir die Fälle stets zu Gebote standen, nicht möglich gewesen wäre (Fig. 2). Dass aber, wie Rindfleisch sagt, „der Inhalt dieser Röhren kein anderer, als der Inhalt der Knochenlacunen“ sei, wäre nur dann richtig, wenn man in den Lacunen auch mit derselben Beharrlichkeit eine Gefässschlinge dem ausgebuchteten Knochenrande entlang verlaufen sähe, wenn man ferner in den Gefässkanälchen nicht nur kleine, sondern auch grössere Rundzellen und namentlich Myeloplaxen fände, die ja von Vielen als von den Lacunen unzertrennlich angenommen werden und in Wirklichkeit sich auch in den meisten Fällen von lacunärem Knochenzerfall vorfinden. Wo das Knochenmark am gefässreichsten ist, muss wohl auch „die Zufuhr flüssigen Ernährungsmaterials“, die Saftströmung am stärksten sein; nach Rindfleisch's Auffassung müsste also dort wohl auch die Vascularisation am reichlichsten sein. Letzteres trifft aber nicht zu (vergl. unten).

Mit demselben Rechte könnte man dann schliessen, dass bei dem vermehrten Druck der Ernährungsflüssigkeit auch die Lacunen tiefer würden, eine Annahme, die ebenso wenig Bestätigung gefunden hat. Was nun das Verhältniss der Canaliculi zu den Knochenkörperchen betrifft, so kann ich letzteren nicht die wichtige Rolle zuschreiben wie es von Rindfleisch, Lossen und Soloweitschik geschehen ist. Ich kann zur Orientirung nicht unterlassen, die bis jetzt hierüber ausgesprochenen Ansichten kurz zu resumiren.

Volkmann (Langenbeck's Arch. IV. 1863) sagt sehr bestimmt, dass „die Knochenkörperchen und die in ihnen liegenden Knochenzellen keine, oder wenigstens nur sehr untergeordnete und zufällige Rollen bei dem Neubildungsprozesse (sc. der Gefässkanälchen) spielen, sondern dass derselbe wesentlich durch einen Erweichungsprozess der Grundsubstanz erfolgt“. Er sagt nirgends, dass die zahlreichen Zacken auf Knochenkörperchen zurückzuführen seien.

Rindfleisch (Lehrbuch) hat nicht „den mindesten Zweifel“, dass die Kanälchen aus anastomosirenden Knochenkörperchen entstehen und hält dafür, dass jeder Zacke ein ausgefallenes Knochenkörperchen entspreche.

Nach Lossen (dieses Arch. 55), der die Rückbildung des Callus studirte, vergrössern sich die Knochenkörperchen, treten, in-

dem auch ihre Ausläufer sich erweitern, unter sich in Verbindung. So entstehen Kanäle, die Lossen mit den Volkmann'schen Gefässkanälchen für identisch hält. Er nimmt an, dass die Vergrösserung der Knochenkörperchen eine active sei, entgegen Rindfleisch, der diese Erweiterung durch den andringenden Saftstrom zu Stande kommen lässt.

Die Gefässe wuchern nach Lossen erst secundär mit dem übrigen Mark in diese Kanäle hinein.

Soloweitschik (dieses Arch. 48) hat bei syphilitischer Ostitis des Schädels vor Lossen mit diesem übereinstimmende Resultate gefunden: Vergrösserung der Knochenkörperchen, Ausweitung der Canaliculi radiati. Er giebt aber die Möglichkeit zu, dass dies sowohl activ als passiv geschehen könne und stimmt in letzterem Fall mit Rindfleisch überein. Er hat bisweilen zwischen 2 Havers'schen Kanälen Züge von dichter angeordneten Knochenkörperchen verlaufen sehen, die er mit ihren Canaliculi radiati als Hülfsbahnen für die Säftebewegung betrachtet. Diese Züge, glaubt er, wandeln sich in Kanälchen um sobald der plasmatische Strom sich steigere; die Gefässentwickelung sei secundär.

Die letztere Ansicht über die passive Erweiterung scheint mir von Lossen hinreichend widerlegt zu sein, denn, sagt er, es müsste in einem Kanalsystem von starren Röhren, wie wir es in den anastomosirenden Knochenkörperchen haben, bei gleichmässig gesteigertem Druck auch eine mehr gleichmässige Erweiterung der Knochenkörperchen und ihrer Canaliculi radiati stattfinden.

Billroth (Langenbeck's Arch. VI.) hat die Deutung der ganzen Volkmann'schen Entdeckung überhaupt verworfen und glaubte wenigstens dazumal (1864) nicht an eine Vascularisation des ausgebildeten Knochens, weil „im Leben und Wachsthum des ganzen Knochens nichts Aehnliches vorkäme". Er glaubt, dass Alles, was Volkmann für vasculös entzündeten Knochen hielt, nur Osteophyten seien, ist aber in diesem Punkt von Lossen widerlegt worden, indem dieser darauf hinweist, dass die Kanälchen dann ihre eigenen begleitenden Lamellensysteme haben müssten. Nach meinen Beobachtungen muss ich mich unbedingt zur Auffassung Volkmann's bekennen; die Knochenzellen sind in keiner Weise bestimmend für die Bildung von Gefässkanälchen. Niemals habe ich in der Nähe von Kanälchen eine Vergrösserung oder eine sonstige

Veränderung der Knochenkörperchen gesehen, selbst nicht an solchen, die ganz an die Wand des Kanälchens hinragten. Natürlich werden hie und da Knochenkörperchen durch den Verlauf des Kanälchens getroffen und gehen zu Grunde, allein es ist eine zufällige Erscheinung.

Ich sah niemals eine so reichliche Zackung wie sie sich in einigen Zeichnungen Volkmann's zu der oben citirten Arbeit findet (z. B, in Fig. 3, 4, 6, 7, 8).

Wollte man bei den letzteren jede Zacke auf ein zu Grunde gegangenes („ausgefallenes") Knochenkörperchen zurückführen, so bekäme man an beschränkter Stelle eine solche Unmasse von Knochenkörperchen, wie sie in Wirklichkeit gar nicht vorkommt und sich im angrenzenden Knochen auch nicht findet.

Bilder, wie sie Soloweitschik als „Züge von Knochenkörperchen" beschrieben hat, kamen in keinem meiner Fälle vor und diese wären doch das einzige Mittel, um jene Erklärung der reichlichen Zackung zu stützen. Ich kann mich des Eindrucks nicht erwehren, dass Lossen und Soloweitschik Dinge als Gefässkanälchen nach Volkmann aufgefasst haben, die keine solchen sind, denn so genau meine Beobachtungen im Allgemeinen mit denen Volkmann's stimmen, so fremdartig erscheinen daneben die Schilderungen der beiden anderen Autoren.

Ich sehe hier vollständig von der schon so vielfach discutirten Möglichkeit activer Veränderungen der Knochenkörperchen ab; aber wenn Lossen und Soloweitschik Kanäle beschreiben, die sich beliebig im Laufe der Zeit erweitern und sogar in grosse Höhlen übergehen, so erinnert dies doch vielmehr an neugebildete oder im Entstehen begriffene Markräume, die natürlich auch Gefässe enthalten, als an die Volkmann'schen Kanälchen. Wenn man dazu noch bedenkt, dass Lossen ein von den meinigen Objecten und denjenigen Volkmann's so verschiedenes (den Callus) zur Untersuchung benutzte, so erscheint einem der Zweifel an der Identität noch um so gerechtfertigter.

Nach meinen Beobachtungen erweitert sich ein einmal mit bestimmtem Lumen gebildetes Gefässkanälchen nicht secundär durch Auflösung der ringsum angrenzenden Knochensubstanz. Dagegen spricht die vollständige Gleichheit alter und neuer, überhaupt aller Kanälchen desselben Individuums und es erhellt hieraus mit Evidenz

die grosse Verschiedenheit von der lacunären Zerstörung des Knochens, wo die Resorption des letzteren allseitig und in jeder Richtung stattfindet und ihre Grenzen erst in der vollständigen Zerstörung findet.

Ich habe wohl Knochenbälkchen gesehen, die durch ein vielfaches Netz von Gefässkanälchen in allen Richtungen durchbohrt waren, nie aber kam es vor, dass ein solches auf diese Weise wirklich ganz aufgezehrt worden wäre, immer war es noch nöthig, dass Howship'sche Lacunen dazu traten.

Bei einem Fall (2), wo sich ungemein starke Vascularisation des Knochens zeigte, fand man in mehreren Gefässkanälchen auch kleine Fettzellen, besonders an Stellen wo sich mehrere Kanälchen kreuzten. Dass sich hier im Innern der Knochenbälkchen neue Fettzellen bilden, während dieselben in den entsprechenden Markräumen schon geschwunden oder in energischem Schwund begriffen sind, ist nicht wohl anzunehmen und die Thatsache findet ihre Erklärung am besten dadurch, dass man annimmt, diese fetthaltigen Kanälchen seien schon früh gebildet worden, als die Markräume noch fettreich waren und das Fett sei in ihnen noch nicht zum Schwunde gekommen.

Dass Kanälchen wirklich in Knochen mit noch fetthaltigem Mark vorkommen, ist ja oben angeführt worden und dass im Innern der Knochenbälkchen das Fett erst spät zerstört werde, ist um so glaubwürdiger, als auch bei der unten beschriebenen entzündlichen Atrophie des Markes (Fettschwund) die Fettzellen sich am längsten am Knochenrand erhalten. —

Es kommt auch vor, gehört aber nicht zur Regel, dass an Stellen, wo das infiltrirte Mark verkäst, auch der Inhalt der Kanälchen in Verkäsung übergeht und dann eine feine körnige, opake Masse darstellt. Gewöhnlich aber sieht man die Gefässe, überhaupt den Inhalt der Gefässkanälchen unverändert, wenn auch der betreffende Knochenbalken schon in verkästem Markgewebe liegt.

Die Verbreitung der Vascularisation an sich sowohl, als im Verhältniss zu den Howship'schen Lacunen ist eine sehr eigenthümliche und ich bin keineswegs im Stande die nöthige Aufklärung dafür zu geben.

Einmal steht die Intensität der Vascularisation des Knochens in keinem directen Verhältniss zum Gefässreichthum des Markes.

Ich habe Fälle von Spondylitis untersucht, wo das entzündete Mark überaus gefässreich war, wo man Capillare an Capillare sah, ohne dass die Vascularisation des Knochens eine auffällig starke gewesen wäre (5), ferner solche, wo bei mässigem Gefässreichthum des Markes der Knochen ausserordentlich zahlreiche Kanälchen aufwies. Auch in letzterem Falle ist die Vertheilung wieder eine scheinbar regellose. Man kann neben sehr stark vascularisirten Knochenbälkchen solche treffen, die keine oder nur wenige Kanälchen zeigen und zwar bei gleich starker Veränderung der zugehörigen Markpartien.

Ich habe an Partien zerfallenden Knochens, wo Vascularisation und Lacunen zusammen vorkamen, oft auf der einen Seite eines Knochenbälkchens Lacunen ohne Gefässkanälchen gesehen, auf der anderen Seite dagegen reichliche Vascularisation mit im Uebrigen ganz glattem Knochenrand.

Wo noch keine Lacunen vorhanden sind, kann auch der eine Rand eines Knochenbälkchens ganz normal und der andere stark vascularisirt sein. Diese Thatsache möchte vielleicht die alte Billroth'sche Idee wieder wachrufen, dass man es in den sogenannten vascularisirten Knochen doch nur mit Osteophyten zu thun habe. Dieser Einwand fällt aber sofort, wenn man bedenkt, dass die Knochenbälkchen an den betreffenden Stellen weder in ihrer durchschnittlichen Breite noch sonst wie eine Aenderung erlitten haben und dass es doch a priori sehr unwahrscheinlich ist, dass an ein und demselben Knochenbälkchen einer Spongiosa Destruction und Neubildung stattfinde. Ferner müsste doch wohl der Lamellenverlauf ein anderer sein. Die „Osteophyten" hätten entweder gar keine deutlichen Lamellen, oder dann für sich abgeschlossene Systeme, alles Dinge die sich an den vorliegenden Präparaten nicht finden. Die extremsten Fälle von Vascularisation als Ostitis vasculosa zu bezeichnen, wie es Volkmann gethan hat, scheint mir vollkommen gerechtfertigt. Damit wäre allerdings nur gesagt, dass der Prozess der Vascularisation des Knochens den der lacunären Arrosion an Energie weit übertrifft. Ich würde auch keinen Augenblick zaudern, meinen 2. Fall so zu bezeichnen, wenn ich dort nicht noch Tuberculose der Wirbel gefunden hätte und muss mich daher begnügen, zu sagen, dass auch die tuberculöse Ostitis in einer vorwiegend vasculösen Form auftreten kann.

III. Veränderungen des Markes.

Wenn ich im Vorigen mich zu der Ansicht bekannt habe, dass die Tela ossea bei der chronischen Ostitis nur eine passive Rolle spiele, so ist damit noch keineswegs gesagt, dass ich nur von einer Osteomyelitis im anatomischen Sinn sprechen wollte, die Veränderungen am Knochen sind zu integrirend für das Gesammtbild, sowohl makro- wie mikroskopisch. Auch Billroth hat ja den Namen der Ostitis ausdrücklich beibehalten. Für die Bestimmung der speciellen Art der Ostitis, wie sie uns im Folgenden noch beschäftigen wird, giebt allerdings der Zustand des Knochenmarkes allein den Ausschlag; ob wir z. B. eine Ostitis simplex oder eine Tuberculose der Knochen vor uns haben, lässt sich nur aus dem Knochenmark diagnosticiren.

Es mag am Platze sein, bevor wir zu den entzündlichen Veränderungen des Markes übergehen, noch einmal an den physiologischen Bau desselben zu erinnern, wie er uns jeweilen in den normalen Partien einer erkrankten Wirbelsäule entgegen trat. Das rothe Knochenmark, wie es in den Wirbelkörpern vorkommt, setzt sich folgender Weise zusammen.

1) Fettzellen bedecken auf einem mikroskopischen Schnitt die Hälfte bis $\frac{2}{3}$ des Gesichtsfeldes. Sie haben durchschnittlich den 5—10fachen Durchmesser eines Lymphkörperchens, gewöhnlich einen homogenen stark lichtbrechenden Inhalt; hie und da sieht man Büschel von Nadeln darin (Fettsäuren); selten ist ihr Inhalt durch die Chromsäure so verändert, dass das Centrum von einer gelben scholligen Masse eingenommen und nach aussen von einer normalen stark lichtbrechenden Randzone umgeben ist.

Die Räume zwischen den Fettzellen findet man bei schwacher Vergrösserung durch eine dicht gedrängte Masse von kleinen Rundzellen ausgefüllt, die zwischen sich nichts weiter erkennen lassen und nur an sehr feinen Schnitten oder an zerzupften Präparaten bei stärkerer Vergrösserung genauer beurtheilt werden können.

2) Die Hauptmasse derselben wird gebildet durch Rundzellen, die sich in Form und Grösse von weissen Blutkörperchen nicht unterscheiden, wir wollen sie „kleine Rundzellen“ nennen.

3) In geringerer Zahl finden sich Zellen von ganz ähnlicher Structur und Form, nur beträgt ihr Durchmesser das $1\frac{1}{2}$—2—3fache der vorigen; — „grosse Rundzellen“.

Hie und da ist das Protoplasma, das den Kern dieser Zellen umgiebt, mehr granulirt als bei den kleinen Rundzellen. Uebergänge zwischen beiden Zellenarten finden sich vielfach. Ebenso finden sich die grossen Rundzellen in sehr verschiedener Menge, bald in der halben Anzahl der kleinen, bald nur sehr spärlich. Auch Formabweichungen erleiden diese grosszelligen Elemente. Statt kugelig sind sie bisweilen regelmässig oder unregelmässig ovoid, manchmal (3) zeigen sich stumpfe Fortsätze und erzeugen so die Form von Bocksbeutelflaschen. Gewöhnlich enthalten sie einen Kern, der die Grösse einer Lymphzelle erreichen kann; in seltenen Fällen trifft man 2 Kerne.

4) Meist finden sich zwischen diesen Rundzellen gewöhnliche rothe Blutkörperchen eingestreut, deren Menge auch sehr variirt. Bisweilen kommen sie an Zahl den kleinen Rundzellen gleich und sind ziemlich regelmässig vertheilt, bald treten sie vor diesen zurück und finden sich mehr heerdweise.

Es ist nicht unwahrscheinlich, dass die Anwesenheit einer bedeutenden Anzahl freier rother Blutkörperchen die Bedeutung einer wirklichen Extravasation hat als erstes Zeichen der Mitbetheiligung an der Entzündung.

Nicht nur die Capillaren, sondern auch die Venen des Knochenmarks haben nach Rindfleisch (Arch. f. mikr. Anat. Bd. XVII) gar keine eigentlichen Wandungen, sondern nur eine feine mit Endothel belegte Membran, so dass eine ungewöhnliche Leichtigkeit für den Durchtritt von Blutkörperchen sehr nahe liegt. Rindfleisch benutzt dieses Moment namentlich, um die aus den Hämatoblasten entstandenen Blutkörperchen in den allgemeinen Kreislauf (Venen) übertreten zu lassen. Dasselbe gilt gewiss auch für den umgekehrten Prozess, für die Extravasation, die bei der geringsten Stase schon statt findet.

5) In 2 Fällen (2 und 3) fanden sich, fast in derselben Zahl wie die grossen Rundzellen Zellen von derselben Grösse, also 2—3 mal so gross wie Lymphzellen, von regelmässiger oder unregelmässiger Kugelform und 2 bis mehrere kleine Zellen von der Grösse und Form rother Blutkörperchen enthaltend.

Kernhaltige rothe Blutkörperchen (Hämatoblasten) fanden sich in keinem der Präparate, die den für feinere Markuntersuchungen natürlich ungeeigneten Entkalkungsprozess durchgemacht hatten,

während sie ja an frischen Wirbeln junger Individuen sehr schön zu sehen sind.

Zerzupft man ein Präparat, wo die Rundzellen des Markes sehr leicht ausfallen, so kommt

6) das Stromagewebe zum Vorschein, ein lockeres sehr feines Netzwerk von Fasern und Bindegewebszellen. Ich konnte die gewöhnliche Angabe, dass das Stroma aus Sternzellen besteht, nicht in ganzem Umfang bestätigen, vielmehr sah ich neben Sternzellen eine viel grössere Menge von Spindelzellen verschiedenen Umfangs: Spindelförmige Zellen, deren grösste Dicke dem halben bis ganzen, ja bis $1\frac{1}{2}$fachen Durchmesser einer Lymphzelle gleichkommt, deren Leibeslänge das 3—6fache einer solchen beträgt, mit einem grossen Kern und granulirtem Protoplasma. Dieser Zellenleib läuft an beiden Enden jeweilen in lange gerade Fasern aus, die mit anderen Fasern gleicher Art, deren zugehörige Zellen nicht immer zu entdecken sind, ein System bilden, dessen Hauptzüge in gerader Linie bald diese, bald jene Richtung einschlagen und mit Vorliebe dem freien Knochenrand und den Gefässen entlang laufen. Andere Fasern kreuzen sich und bilden das erwähnte engmaschige Netzwerk.

Die beschriebenen Fasern sind gewöhnlich etwas dicker als gewöhnliche Bindegewebsfasern. Auch da, wo sich dieselben zu eigentlichen Zügen vereinigen, berühren sie sich nicht vollständig. Die Maschen des Netzwerkes sind so weit, dass sie gewöhnlich mehrere Rundzellen beherbergen können. Eine durch verschiedene Lichtbrechung auffällige Intercellularsubstanz war nirgends zu sehen.

Was im Obigen von den Spindelzellen gesagt ist, gilt auch von den Sternzellen, die, ihnen an Grösse gleich, sich unter dieselben mischen.

Ausnahmsweise waren unzweifelhafte Uebergangsformen solcher Stromazellen in Fettzellen zu sehen, indem z. B. in der Mitte einer Spindelzelle unter Verdrängung des Kerns ein Fetttropfen auftrat und den Zellenleib in der Mitte aufbauchte. So viel über die Structur des normalen Markes zur Orientirung für die Betrachtung der Entzündungsvorgänge.

Die entzündlichen Veränderungen des Markes beginnen längst bevor man z. B. von einer wirklichen rareficirenden Ostitis sprechen kann.

Das Fett schwindet und zwar zuerst in der Mitte der Mark-

räume, während es sich den Knochenbälkchen entlang am längsten erhält (Fig. 4). An jugendlichen Wirbeln fehlt das Fett auch physiologisch und dieser Act fällt daher weg. Mit dem Fettschwund Hand in Hand geht eine Vermehrung der Markzellen, besonders der kleinen Rundzellen und zwar ebenfalls im Centrum der Markräume und besonders in der Umgebung der Gefässe beginnend. Letzterer Umstand legt natürlich die Annahme sehr nahe, dass diese kleinen Rundzellen durch Auswanderung aus den Blutgefässen hieher kamen. Die Gefässe selbst nehmen zu an Zahl und Umfang; ja es giebt Fälle, wo man eine überaus starke Vascularisation des Markes beobachtet, so dass mit geringen Zwischenräumen Gefäss an Gefäss liegt. Die Markinfiltration wird aber bald diffus, über den ganzen Markraum gleichmässig. In manchen Fällen, die sich im Uebrigen keineswegs durch Besonderheiten auszeichnen, betrifft die Vermehrung auch die sogenannten grossen Rundzellen, die dann in der Regel ihre regelmässige Kugel- oder Ovoidform mit der eines unregelmässigen Ovoids vertauschen, wohl nur deswegen, weil sie sich bei dem grossen Zellenreichthum gegenseitig abplatten (3).

Man würde aber irren, wenn man das bindegewebige Stroma für unthätig hielte.

Offenbar Hand in Hand mit dem Fettschwund geht dasselbe auch eine Proliferation ein und an Stelle sehr vieler der oben beschriebenen Fasern treten Spindelzellen auf, das Stroma wird also zellenreicher. Ja es giebt Fälle, wo die Proliferation des Stromas viel auffälliger ist als die Vermehrung der Rundzellen. Mittlerweile treten dann am Knochen auch Howhip'sche Lacunen mit oder ohne Myeloplaxen auf und man hat das Bild der einfachen rareficirenden Ostitis, die ich in meinen Fällen ein einziges Mal beobachtete und bei welcher die Knochendefecte auch makroskopisch durch Granulationsheerde ausgefüllt werden. In der Mehrzahl meiner Fälle wurde das Bild nun geändert durch das Hinzutreten der Tuberculose.

Mehrere Markräume vor dem Auftreten Howship'scher Lacunen treten im infiltrirten Mark Riesenzellen auf, die von den Myeloplaxen sich auf den ersten Blick unterscheiden. Einmal liegen sie nie in Reihen dem Knochen an wie diese, sondern finden sich unregelmässig im Mark zerstreut, bald mehrere, bis zu einem halben Dutzend in einem Markraum, bald nur vereinzelt. Sie sind im

Grossen und Ganzen rund, haben den 10—20fachen Durchmesser einer Lymphzelle, unregelmässige Contouren mit sternförmigen Ausläufern und eine sehr grosse Zahl wandständiger ovoider Kerne. Das Protoplasma der Zelle ist fein gekörnt. Es gelingt nicht in allen Fällen, die Kerne schön zu Gesicht zu bekommen, da die Einwirkung der Säuren auf das Markgewebe eine sehr unvortheilhafte ist. Diese Riesenzellen sind entweder so in das beschriebene Markgewebe eingebettet, dass ihr Zellenleib unmittelbar von demselben umschlossen ist, oder es findet sich um den Zellenleib herum ein heller Hof, der gar keine Zellen oder nur spärliche kleine Rundzellen und einige feine, sich kreuzende Fasern enthält, und dessen Breite bis zum halben Durchmesser der Riesenzelle anwachsen kann.

Bisweilen ist die Riesenzelle von einigen anderen grossen Zellen umringt, die den 5—10fachen Durchmesser einer Lymphzelle haben und ebenfalls mehrere, nicht regelmässig wandständige, sondern diffus zerstreute Kerne enthalten. Anderemal lässt sich nur constatiren, dass in dem Markgewebe um die Riesenzelle herum die sogenannten grossen Rundzellen des Markes vorherrschen. Jedenfalls kann man, besonders bei schwächeren Vergrösserungen in der Umgebung der Riesenzelle resp. ihres Hofes eine dichtere Anhäufung der Markzellen finden. Noch in höherem Grade als die Myeloplaxen fallen diese Riesenzellen durch ihre gelbliche Farbe auf.

Ueber die Deutung dieser Bildungen kann wohl kaum ein Zweifel herrschen. Eine Riesenzelle, von „epithelioiden“ Zellen umgeben und nach aussen davon eine Anhäufung des normalen lymphoiden Gewebes ist anatomisch ein miliarer Tuberkel.

Wo auch die epithelioiden Zellen fehlen, so genügt für manche Autoren die charakteristische Gestalt der Riesenzellen für die Tuberkeldiagnose (z. B. Schüppel). Wie naheliegend und consequent dieser Schluss auch ist, so giebt er doch dem Begriff der Tuberculose auf einmal eine so gewaltige Ausdehnung, dass diese (anatomische) Auffassung die Stütze der klinischen Erfahrung gänzlich entbehrt. Es ist deshalb im gegenwärtigen Zeitpunkt noch gerathen, auch das klinische Gesammtbild zu berücksichtigen und auf das gleichzeitige Vorkommen von Tuberculose in anderen Organen Werth zu legen.

Thatsächlich komme ich bei meinem Material zu demselben Resultat, wie wenn ich genau nach Schüppel schliessen wollte.

Durch die Jacobson'sche Entdeckung von Riesenzellen in gesunden Granulationen (dieses Arch. 65) hat der specifische Werth der Riesenzellen nur scheinbar eine Herabsetzung erfahren, denn Jacobson berichtet selbst, dass seine Riesenzellen in den Granulationen nicht die regelmässig wandständigen Kerne haben, wie die Tuberkelriesenzellen.

Dann ist noch wohl zu bemerken, dass Lupus und Syphilis genau denselben histologischen Bau mit denselben Riesenzellen haben können, wie die Tuberculose. Gegen Lupus brauche ich wohl keine Differentialdiagnose zu stellen; auch die Syphilis lässt sich ausschliessen, denn alle bisher beobachteten syphilitischen Knochenaffectionen waren meines Wissens periostaler Natur, während alle meine Fälle von Spondylitis osteomyelitische Erkrankungen waren. Ferner hat man bisher wenigstens gerade bei der Knochensyphilis die Riesenzellen nicht beobachtet, scheint ihnen allerdings auch noch nicht sehr eifrig nachgespürt zu haben. Dann spricht auch das klinische Gesammtbild gegen Syphilis. Abgesehen davon, dass bei keinem der 12 Fälle überhaupt Syphilis irgend eines anderen Organs vorhanden war, fand sich dagegen bei 4 Fällen auch Tuberculose anderer Organe, der serösen Häute, der Lungen, des Darms (siehe unten die Zusammenstellung). Wenn man bei allgemeiner Tuberculose Riesenzellen und zwar „Tuberkelriesenzellen" im Knochenmark sieht, so ist wohl die Knochentuberculose selbstverständlich; und wenn man dann dieselben Bildungen im Mark bei Leuten findet, die sonst keine Tuberculose zeigen (vielleicht an den Folgen der Rückenmarksläsion vorher gestorben sind, als es zur allgemeinen Tuberculose kommen konnte), wenn wir daneben auch keine Zeichen von Syphilis haben, so hat man wohl ebenso wenig Grund, etwas Anderes als eine Knochentuberculose zu diagnosticiren. Ja ich muss noch einen Schritt weiter gehen. Es ist mir ein Fall vorgekommen (4), wo neben dem oben bezüglich der Riesenzellen beschriebenen Befund noch knötchenförmige Bildungen ohne Riesenzellen als miliare Tuberkel angesprochen werden müssen.

Der Fall betrifft ein 2jähriges Kind, bei dem in Abwesenheit von Tuberculose in anderen Organen das Knochenmark in der Umgebung eines käsig-eitrigen spondylitischen Heerdes so verändert war, dass sich neben der allgemein entzündlichen Infiltration fast in jedem Markraum einige wenige, besonders mit der Loupe sehr schön zu übersehende Knötchen fanden. Dieselben haben durchschnittlich einen Durchmesser von $\frac{1}{5}$ Mm., zeichnen sich aus durch eine sehr dichte Anhäufung

zelliger Elemente und durch einen lockern Ring resp. Hof, durch den sie jeweilen von dem übrigen Markraume getrennt sind.

Mit starker Vergrösserung sieht man im Innern mancher dieser Knötchen 1—2—3 Riesenzellen, wie sie oben als Tuberkelriesenzellen beschrieben sind; häufiger fehlen dieselben und es finden sich central oder excentrisch sog. epithelioide Tuberkelzellen von der halben Grösse der Riesenzellen, ohne zackige Contouren und mit mehreren unregelmässig angeordneten Kernen.

Bisweilen fehlen auch diese, und man kann dann nicht mehr sagen, als dass in diesen Knötchen das gewöhnliche Markgewebe dichter angeordnet ist und dass darin meist die sog. grossen Rundzellen vorherrschen.

Bei demselben Individuum fanden sich noch mehrere Spinae ventosae von Fingerphalangen, in denen diese Knötchen noch schöner zu sehen waren.

Ich müsste diese Bilder schlecht geschildert haben, wenn man an ihrer wirklichen Bedeutung miliarer Tuberkel noch zweifeln sollte. Knötchen mit vielen grossen Rundzellen, solche mit epithelioiden und wieder solche mit Riesenzellen, bei schwachen Vergrösserungen alle von demselben Aussehen und zuweilen nebeneinander in einem Markraum — liegt es nicht am nächsten verschiedene Stadien einer und derselben Bildung anzunehmen, in welcher die Riesenzellen aus der Anhäufung resp. Verschmelzung mehrerer kleiner (lymphoider) Zellen hervorgehen? Das Bestehen eines lockeren Hofes um das Knötchen, oder wie anderorts um die Riesenzelle herum, muss diese Ansicht wohl unterstützen; es möchte sonst sehr schwer zu begreifen sein, wie bei einer gleichmässigen dichten Gewebsanhäufung plötzlich sich solche Lücken bilden. Derselbe Fall zeigt nun, wie schon oben angedeutet, noch Riesenzellen ohne dass man um dieselben herum eine so ausgesprochene Knötchenbildung entdecken könnte und ist darin also den übrigen gleich. Es erübrigt nun noch, das weitere Schicksal dieser tuberculösen Infiltration zu betrachten — es giebt nur einen Ausgang, nehmlich den der retrograden Metamorphose, der Verkäsung, und das Knochenmark macht daher gegenüber allen übrigen Organen, die an Tuberculose erkranken, keine Ausnahme. Verkreidung, wie sie Rokitansky annimmt, ist in meinen Fällen nicht vorgekommen.

Bei der Verkäsung werden die kleinen und grossen Rundzellen stark gekörnt, bekommen auch etwa eine höckerige Oberfläche (durch Schrumpfung). Gewöhnlich werden aber die Contouren unbestimmbar; zwischen die Fasern und die Zellen des Stromas legt sich eine körnige Zwischenmasse und schliesslich hat man eine wirre gekörnte Masse vor sich, in der hie und da freie Kerne, un-

bestimmt abzugrenzende Rundzellen nnd Fasern mit gekörnten Spindelzellen zu sehen sind. Riesenzellen und epithelioide Zellen gehen zu Grunde, und nicht weit über die Verkäsungsgrenze hinaus ist nichts mehr von ihnen zu sehen.

Da mittlerweile auch die Knochensubstanz selbst zu Grunde gegangen, entstehen mit käsigem Brei erfüllte Höhlen, eventuell mit fortlaufenden Vereiterungen, wie man sie an der Wirbelsäule zu sehen gewohnt ist.

Das mit Tuberkeln durchsetzte Markgewebe ist durchschnittlich gefässarm, jedenfalls sieht man im Bereich eines miliaren Tuberkels nie Gefässe.

In 12 Fällen von Spondylitis, die mir zur Verfügung standen, fand sich Tuberculose 9mal. Verkäsung in Form von mit Käse erfüllten Höhlen oder von Ulcerationsflächen, deren Rand aus verkästem Gewebe bestand, fand sich 8mal. Beim 9. Fall (6) fehlt der Käse nur aus dem Grunde, weil die Entwickelung der Tuberkel eine ganz frische war.

Die nicht tuberculösen Formen waren nicht verkäst.

Von Verkäsung auf Tuberculose zu schliessen wird also selten trügen, besonders wenn man Syphilis ausschliessen kann, denn diese hat noch vorwiegende Neigung zu Verkäsung.

In Bezug auf Tuberculose anderer Organe verhielten sich diese 9 Fälle wie folgt:

1. Fall. Tuberculose der Lungen, der Bronchialdrüsen, der Nieren, des Darmes.

2. Fall. Tuberculose der Lungen und des Darmes, doppelseitige Pleuritis ohne Tuberkel.

3. Fall. Tuberkel der Lungen, des Darmes, des Larynx.

4. Fall. Keine Tuberculose anderer Organe. (Der obenbeschriebene Fall mit unter der Loupe sichtbaren Knötchen.)

5. Fall. Keine Tuberculose anderer Organe. Amyloide Degeneration.

6. Fall. Keine Tuberculose anderer Organe.

7. Fall. Keine Tuberculose anderer Organe, amyloid.

8. Fall. Wenige Tuberkel in den Lungen. Amyloid von Milz und Leber.

9. Fall. Keine Tuberculose anderer Organe. Amyloid der Unterleibsdrüsen.

Die allgemeine Tuberculose fehlt also in 5 Fällen.

Von den 3 Fällen nicht tuberculöser Spondylitis fand sich bei einem Tuberculose des Pericards.

Was die Frage betrifft, ob der Entzündungsprozess primär von den Knochen oder von den Zwischenbandscheiben ausgegangen sei, ob man also eine wirkliche primäre Ostitis oder eine den fungösen Gelenkentzündungen äquivalente Affection der Zwischenbandscheiben vor sich habe, so konnte dieselbe makroskopisch nie mit der nöthigen Sicherheit beantwortet werden.

Entweder war die Zerstörung so ausgedehnt, dass man sich hierüber überhaupt nicht orientiren konnte, oder sie hielt sich wirklich an die Umgebung der Zwischenbandscheiben und an diese selbst, in welchem Falle man nichtsdestoweniger keinen Anhaltspunkt hatte zu sagen, was primär und was secundär sei. Nur ein einziger Fall (6) gab bei der mikroskopischen Untersuchung einen befriedigenden Aufschluss. Bei demselben war der 7. Halswirbel von der untern Synchondrose abgewichen, ohne Höhlenbildung, ohne Eiterung oder Verkäsung. Die Trennung war im Knochen selbst, ganz nahe seiner unteren Fläche, erfolgt. Das Mark war daselbst reich an kleinen Zellen, hatte kein Fett, in der Nähe der Bruchfläche reichliche Riesenzellen ohne jede Verkäsung, aber zahlreiche Howship'sche Lacunen an den Knochenbälkchen, in denen zum Theil Riesenzellen, zum Theil kleinzelliges Gewebe sich fand. Die Synchondrose selbst war ganz normal. Es liegt also evident eine primäre tuberculöse Erkrankung des Knochens vor.

Was die übrigen Fälle anbetrifft, so spricht für die grössere Häufigkeit der primären Ostitis namentlich der Umstand, dass durchschnittlich die Zerstörungen am Knochen viel bedeutender sind und dass sich nie eine isolirte Erkrankung einer Zwischenbandscheibe fand. Dann giebt es Fälle, wo neben exquisiter Zerstörung von Knochen und Zwischenbandscheiben gleichzeitig rein osteale Heerde in angrenzenden Wirbeln sich finden (5.), wo also die primäre Ostitis wenigstens für einen Theil der Erkrankung nachgewiesen ist.

Ich will nicht unterlassen, zur Vervollständigung meiner Beschreibung auch noch die Angaben über die Vereiterung der entzündlichen Heerde zu notiren. Von den 9 tuberculösen Spondyliten sind alle vereitert, zum Theil mit den bekannten grossen Senkungen bis zum Oberschenkel, zum Theil nur mit kleineren Ab-

scessen an der Stelle der Erkrankung. Meist fanden sich auch kleinere nekrotische Knochenstückchen in dem Eiter schwimmend.

Von den 3 nicht tuberculösen Fällen war einer vereitert; es betrifft dies den Fall der mit Tuberculose des Pericards complicirt war.

Was die Localisation anbetrifft, so waren betroffen im

1. Fall der 11. und 12. Brustwirbel.
2. „ der 10. Brustwirbel.
3. „ der 3., 4. und 5. Brustwirbel.
4. „ der 5., 6. und 7. Brustwirbel.
5. „ der 3. Brustwirbel.
6. „ der 10., 11., 12. Brustwirbel.
7. „ der 7. Halswirbel.
8. „ der 8., 9., 10. Brustwirbel.
9. „ der 3. und 4. Lendenwirbel.
10. „ der 1., 2., 3. Lendenwirbel.
11. „ Atlas und Epistropheus.
12. „ Multiple Heerde der untersten Brustwirbel und obersten Lendenwirbel.

Es war also weitaus am häufigsten die Brustwirbelsäule, und dort besonders die Gegend des 10. Brustwirbels betroffen.

Eine secundäre Rückenmarksaffection (Meningitis, Erweichung) bestand bei 4 Kranken (Fall 2, 4, 7, 8). Eine wirkliche miliare Tuberculose, wie sie in Form kleiner grauer Knötchen besonders von den älteren Autoren am Knochen beschrieben worden, war man nie im Stande zu diagnosticiren. Ja bei dem einzigen Fall, wo man solche graue Knötchen im Mark wirklich zu sehen glaubte, fand sich mikroskopisch gar keine Tuberculose vor.

Dieser Punkt veranlasst mich zu einem kurzen Rückblick auf die Literatur der Knochentuberculose. (Ausführliche Literaturangaben siehe bei Förster, Handbuch der patholog. Anatomie und bei Volkmann in Pitha-Billroth.) Schon Nélaton[1]) sagt „l'affection tuberculeuse des os était connue dans presque tous le temps par quelques médecins et en même temps ignorée du plus grand nombre“, und dies gilt gewiss bis auf die jüngste Zeit.

Die Unzulänglichkeit der makroskopischen Betrachtung und der Mangel eingehender mikroskopischer Studien verschulden wohl die

[1]) Elémens de pathologie chirurgicale. II. Bd. p. 57.

grosse Unklarheit, welche die ganze bisherige Literatur dieser Krankheit durchzieht.

Die scharfsinnigen Abhandlungen von Nélaton, deren Hauptzüge sich in fast allen Lehrbüchern bis auf die Neuzeit erhalten haben, sind die Frucht rein makroskopischer Untersuchungen. Nélaton unterscheidet 2 Arten von Knochentuberculose, die Tubercules enkystés und die Infiltration tuberculeuse.

Bei der ersten, nach ihm häufigeren Form beschreibt er graue transparente Knötchen, die ursprünglich einen Durchmesser von ca. 1 Mm. haben, die sich vergrössern und unter Zerstörung des angrenzenden Markgewebes die kleinen und grossen Höhlen bilden, welche käsigen oder eitrigen Inhalt haben und oft nach aussen durchbrechen. Die zweite, schon zu seiner Zeit oft bestrittene Form, die tuberculöse Infiltration zeichnet sich aus durch eine gleichmässige, graue, später puriforme Infiltration, welche eine der 1. Form entgegengesetzte Reaction an der Tela ossea hervorruft, nehmlich eine Hypertrophie interstitielle du tissu osseux, eine Osteosclerose und schliesslich die ganze erkrankte Knochenpartie in einen Sequester verwandelt.

Aehnlich, wenn auch nicht ganz übereinstimmend, behandeln Rokitansky[1]) und Förster[2]) die Affection. Beide nehmen neben der seltenen miliaren Form auch noch eine tuberculöse Infiltration an.

Die Anwesenheit käsiger Metamorphose der Entzündungsproducte spricht nach meiner obigen Darstellung zwar mit grosser Wahrscheinlichkeit, aber nicht absolut sicher für Tuberculose. Die Unterscheidung letzterer Affection von der einfachen Ostitis ist daher nur mit dem Mikroskop möglich und alle feinen Definitionen und Unterscheidungsmerkmale der älteren Autoren haben nur geringen Werth.

Dass es erst noch eine Form dieser Krankheit gebe, wo, ohne dass eine Ausheilung vorliegt, auch Osteosclerose (Nélaton) vorkommt, ist sehr unwahrscheinlich.

Von einer tuberculösen Infiltration zu sprechen, scheint mir auf Täuschung zu beruhen und schon Cornil et Ranvier[3]) haben

[1]) Lehrbuch.
[2]) Lehrbuch.
[3]) Manuel d'histologie pathologique. II. Bd.

gewiss guten Grund, wenn sie vermuthen, dass Nélaton als tuberculöse Infiltration sehr verschiedene Prozesse vor sich gehabt habe, z. B. einfache Ostitis mit Verkäsung, Gummata, einfache Necrosen etc. Die letztgenannten Autoren verwarfen denn auch diese alte Unterscheidung und sprachen von Tubercules isolés und Tubercules confluents, ohne damit etwas Anderes andeuten zu wollen, als dass in den Fällen, wo viele miliare Tuberkel in einem Markraume sich finden, das Ganze makroskopisch mehr wie eine gleichmässige Infiltration aussehe.

Ich nehme auch keinen Anstand, diese sogenannte Infiltration nur als ein vorgerücktes Stadium der reichlichen Tuberkelentwickelung zu betrachten, wie sie sich in jedem Fall findet.

Eine Beschreibung der feineren Structur der Knochentuberkel vermisst man übrigens auch in der Beschreibung von Cornil et Ranvier.

Volkmann[1]) und Rindfleich[2]) halten die Knochentuberculose für allzuselten. „Man darf", sagt ersterer (in Pitha-Billroth) „nach dem jetzigen Stande der Wissenschaft nur diejenigen Prozesse der Knochen als tuberculös bezeichnen, in welchen eine Bildung wirklicher miliarer Tuberkel stattfindet. Wahre Tuberkel sind aber im Knochengewebe eine besonders seltene Erscheinung." Er meint damit natürlich die grauen, makroskopisch sichtbaren Knötchen. Da nun aber mikroskopisch vollständige und wirkliche Tuberkel sehr häufig vorkommen und gerade in den Fällen, die Volkmann als scrofulöse Caries beschreibt, so wäre es wohl begründet, diesen Namen mit dem der tuberculösen Caries zu vertauschen. Er hat übrigens in seiner Arbeit über die fungösen Gelenkentzündungen[3]) seine Ansicht selbst theilweise in diesem Sinne corrigirt, indem er die käsigen ostitischen Heerde bei fungöser Gelenkentzündung für miliar-tuberculös erklärt und dieselben Bildungen von Knochentuberkeln abbildet, wie ich sie beschrieben habe.

Dagegen hat Rindfleisch die primär tuberculöse Natur seiner „scrofulösen Caries der Wirbelsäule" noch immer nicht anerkannt (Lehrbuch) trotz der Beobachtungen Köster's (Centralblatt für

[1]) In Pitha-Billroth's Handbuch.

[2]) Lehrbuch.

[3]) Klin. Vorträge. 168.

med. Wissenschaften 1873. No. 58), welcher „bei der fungösen Caries, fungösen Ostitis und Osteomyelitis (ohne Gelenkentzündung), sowie auch bei der käsigen Ostitis und Osteomyelitis (scrofulosa) und selbst bei der gewöhnlichen Caries“ Tuberkel in dem granulirenden Gewebe gefunden hat.

IV.

Es bleibt mir nun noch übrig, die 3 Fälle zu besprechen, bei denen sich keine Tuberculose fand. Einer betrifft eine Ostitis simplex wie sie oben bei Anlass der Markveränderungen beschrieben wurde. Die 2 andern dagegen weichen ab, sowohl von der einfachen als der tuberculösen Ostitis.

Der erste derselben betrifft einen 42jährigen Mann mit Spondylitis der Brustwirbelsäule. An Stelle des 9. Brustwirbels eine Höhle, nach oben und unten von den unveränderten Intervertebralscheiben begrenzt; auf der freien Fläche der letzteren liegt eine derbe gelbe Masse auf, mit kleinen Knochenpartikelchen.

Im 10. Brustwirbel die vordere und untere Partie normal erhalten, hinten oben eine weiche, stark durchscheinende elastische Masse mit graulichen Flecken, die etwas trüber sind. Keine käsigen Massen. Eine ähnliche Stelle an der Hinterfläche des 8. Brustwirbels. Auf der benachbarten Pleura kleine graue Knötchen.

Daneben Compression des Rückenmarks mit Pachy- und Leptomeningitis.

Unter dem Mikroskop zeigt sich bei schwacher Vergrösserung an der Grenze der durchscheinenden Masse nach dem Knochen zu die Gewebsvertheilung ungleichmässig. Die centralen Partien der Markräume sind dunkler als die peripherischen und zwar ist das Verhältniss ein wechselndes. Die dunkeln Flecke sind bald grösser, bald kleiner und je danach die hellen peripherischen Theile schmaler oder breiter. Im weichen durchscheinenden Gewebe sind die dunkeln Flecke breiter, aber noch durch helle Septa mit weiten Gefässlumina getrennt.

In den centralsten Partien der weichen Substanz verschmelzen sie zu einer gleichförmigen dunkeln Masse.

Diese hellen Partien sind bald rund, bald cylindrisch, gebogen, gewunden u. s. w. Sie stellen also keine isolirten Heerde dar, sondern die Quer- und Schrägschnitte von Strängen, die mit Bezug auf Gestalt und Grösse wohl den Maschen der Spongiosa entsprechen könnten.

Bei stärkerer Vergrösserung sieht man, dass in den dunkeln Stellen die Lymphkörperchen sehr dicht liegen, ohne sichtbare Gefässe; im Uebrigen aber nichts von der Norm Abweichendes, auch in Bezug auf die Grösse der Zellen nicht. Das durchscheinende helle Gewebe ist faserig, die Fasern stehen weit aus einander, der Knochenoberfläche parallel, geradlinig, daneben zahlreiche Lymphkörperchen und Blutgefässe. Hie und da sind kleine Gruppen von Zellen etwas grösser als Lymphkörperchen, mit gelbem Pigment; an sehr dünnen Stellen auch sternförmige und Spindelzellen sichtbar. Was das spongiöse, die Höhle begrenzende Knochengewebe

anlangt, so haben die Knochenbälkchen meist normale Breite. Nirgends findet man Resorptionsvorgänge, nirgends Lacunen, noch Vascularisation. Dagegen treten stellenweise unzweifelhafte Osteophyten auf, die sich von der alten Tela ossea durch hellere Farbe und durch eigenes Lamellensystem auszeichnen, welches kleinere Kreise bildet. Ferner sind die Markräume daselbst viel zahlreicher und kleiner, der glatte freie Knochenrand ist, wie übrigens auch an manchen älteren Knochenbälkchen mit grossen, runden oder eckigen Zellen, Osteoblasten, besetzt. Letztere finden sich hie und da auch in 2 Lagen.

In dem weichen Gewebe selbst finden sich hie und da auch noch vereinzelte Knochenbälkchen mit glatter Oberfläche, d. h. ohne Lacunen, aber doch nach Art der Osteophyten ab und zu sehr unregelmässig gestaltet. Gerade an diesen Partien liegt das faserige Gewebe in einzelnen Zügen in der directen Fortsetzung der Knochenbälkchen, ohne dass an der Uebergangsstelle beider eine scharfe Grenze zu finden wäre.

Stellenweise ist die Grenze durch den geringeren Glanz des faserigen Gewebes angedeutet. Die Fasern sind geradlinig, zwischen ihnen sind schmale, spindelförmige längere Spalten oder auch breitere Spindelzellen. Am Knochen selbst besteht an der Grenze gewöhnlich keine auffällige Veränderung, doch giebt es Stellen, wo sich die Knochenkörperchen reichlicher und dichter angeordnet finden, als anderswo, wo dieselben eine kurze, gedrungene, mehr runde Form haben und unregelmässig nicht immer dem Rand des Knochens parallel, sondern auch quer zu ihm liegen. Ihre Ausläufer sind dann spärlich, bilden aber deutliche, doppelt contourirte helle Kanälchen, während diejenigen der normalen Knochenkörperchen nur linienförmig sind. Die Kanälchen, von derselben Weite wie die linken des benachbarten faserigen Gewebes, sind nach dem normalen Knochen hin kurz, gegen das faserige Gewebe zu länger und gehen in dasselbe ein, wobei ihr vorher zackig gebogener Verlauf gerade gestreckt wird. Das Mark der angrenzenden Wirbel ist im Zustande des Fettschwundes und der Rundzelleninfiltration.

Dieser ungewöhnliche Befund lässt nun 2 Deutungen zu; entweder haben wir es mit einem destructiven Prozess zu thun, und dann wandelt sich offenbar an den zuletzt beschriebenen Stellen der Knochen direct in Bindegewebe um, oder es liegt eine beginnende Ausheilung vor und der Gang ist ein umgekehrter, das Mark nimmt eine faserige Gestalt an, und diese Bindegewebsfasern setzen sich in Knochengewebe um.

Die Anwesenheit von Osteophyten bei vollständigem Mangel an Resorptionsvorgängen am Knochen spricht entschieden für die letztere Annahme. Auch das verbreitete Vorkommen von Osteoblasten liesse sich mit einer Destruction des Knochens nur sehr schwer in Einklang bringen. Obwohl es nicht möglich war, den feineren Vorgang dieser Metaplasie weiter zu verfolgen, so muss man wohl annehmen, dass die Bindegewebsfasern die Grundsubstanz des

Knochens aufbauen, während die Knochenkörpchen aus den vorhandenen Osteoblasten und durch diese aus den zwischen die Bindegewebsfasern eingestreuten lymphoiden- oder den Spindelzellen entstehen.

Da sich im ganzen Präparat nirgends eine Stelle findet, die nach gewöhnlicher Caries aussieht, so hat man natürlich keinen Anhaltspunkt mehr, die ursprüngliche Natur des Prozesses zu bestimmen. Es kann sich ebensowohl um eine Tuberculose, als um eine einfache Ostitis gehandelt haben, da man ja auch die Tuberculose immer noch als eine heilbare Krankheit zu betrachten hat.

Die in der Pleura gefundenen Knötchen, die feste Consistenz hatten, geben auch keinen Anhaltspunkt, da sie mikroskopisch keine Riesenzellen, sondern nur lymphoide Zellen enthielten.

Der zweite Fall, obwohl von diesem in manchem verschieden, verlangt meiner Ansicht nach eine ähnliche Deutung.

Er betrifft einen 31jährigen Mann, bei dem sich keine Tuberculose anderer Organe fand, dagegen ein Senkungsabscess.

An der Stelle der Bandscheibe zwischen 3. und 4. Lendenwirbel besteht eine unregelmässige Höhle mit Eiterbelag und rauhem Knochen im Grunde. Die nächst angrenzenden Partien sind bläulich, weich, mit einzelnen Knochenbälkchen. An diese blauen Partien grenzt ganz blasser Knochen mit scharfem Rande, der allmählich in den normalen rothen Knochen übergeht.

Mikroskopische Untersuchung: Von dem Knochen, der an die Höhle grenzt, ist das Mark nur in 1—2 Maschenräumen verändert. Entferntere Maschenräume enthalten normales Mark. Dieses veränderte Mark ist fettarm, zeigt reichliches faseriges Gewebe und relativ wenige lymphoide Zellen. Am Knochen selbst bestehen keine Veränderungen, seine Balken brechen alle in ziemlich gleicher Höhe ab an der Grenze des fibrösen Gewebes, das die Höhle auskleidet und das in frischem Zustand bläulich weiss ist. Keine Zeichen von Knochenneubildung, keine Howship'schen Lacunen. Dann folgt nach der Höhle hin eine fibröse Schicht mit geradlinigen, mannichfach durchbrochenen Faserbündeln und vereinzelten Knochennestern, deren Oberfläche mit Howship'schen Lacunen bedeckt ist. Der Rand der Knochenbälkchen nach der Höhle hin ist übrigens bei starker Vergrösserung auch nicht so völlig glatt, wie die normale Oberfläche, sondern feinzackig, die Zacken sehr niedrig, die Aushöhlungen zwischen ihnen sehr flach, so dass nur ein kleiner Theil eines Lymphkörperchens darin Platz hätte. Auch die Knochenkörperchen sind zum Theil halb eröffnet, die Lamellen brechen ab. Es ist also entschieden früher Knochen zerstört worden, höchst wahrscheinlich unter dem Bild der Howship'schen Lacunen, wie sie sich ja auch an den isolirten Knochenstückchen in der Höhle finden. Wie sind aber diese Lacunen verschwunden? Jedenfalls nicht durch Ausfüllen der Lacunen mit Knochensubstanz, sondern durch Schwund der Vorsprünge; denn neuer

Knochen müsste sich sofort durch die verschieden verlaufenden Lamellen verrathen. Vielleicht erfolgt diese Ausebnung durch die kleinen lymphoiden Zellen, die stellenweise auch in den beschriebenen flachen Vertiefungen sich finden. Meist aber enthalten diese keine Zellen, sondern das faserige Gewebe der Höhle setzt sich direct an den Knochen an. Die Membran, d. h. das den Rand der Höhle auskleidende Gewebe besteht aus feinen Fasern, geradlinig oder leicht wellenförmig verlaufend, letzteres besonders im isolirten Zustande, und aus zahlreichen ziemlich grossen ovalen Kernen, die ziemlich dicht liegen und erst bei starker Vergrösserung an dünnen Stellen gesehen werden. Zellsubstanz ist um dieselben ohne Färbung nicht zu sehen. Ferner finden sich weite bluthaltige Gefässe und Lymphzellen, die in den an den Knochen grenzenden Theilen sparsamer sind und nach der Höhle hin zunehmen.

Hie und da sind noch kleinste Knochenpartikel, zum Theil mit schönen Howship'schen Lacunen, zum Theil aber sind die Vertiefungen flach durch Schwund der dazwischen stehenden Zacken. Hier sind Lymphkörperchen in der directen Umgebung des Knochens und bleiben an ihm haften, wenn er sich aus seiner Umgebung herauslöst. An manchen Stücken sind stellenweise auch noch schöne tiefe Lacunen, an anderen Stellen sind dieselben flacher und zeigen die oben erwähnten kleinen und flachen Gruben. Riesenzellen fehlen; in den Lacunen und den flachen Grübchen sind nur kleine Lymphkörperchen ähnliche Zellen.

Riesenzellen finden sich nur an einer einzigen Stelle in der Membran, in der Mitte eines faserigen Zuges, der vom Knochen aus die Mumbran schräg durchsetzt. In der Mitte dieses Zuges besteht, einem Gefäss sich anschliessend, ein spindelförmiges Feld mit zahlreichen Lymphkörperchen und Riesenzellen. Es war hier vielleicht früher ein Knochenstück, wenigstens geht der Zug nach einem isolirten Knochenpartikelchen in der Membran.

An einer Stelle im Wirbelkörper besteht ein grösseres Feld ganz von Bindegewebe eingenommen, dessen Fasern um die regelmässig vertheilten, weiten, dünnwandigen Gefässe concentrisch geschichtet sind.

Es liegt gewiss am nächsten, diesen Gesammtbefund ebenfalls als Ausheilung im Beginn aufzufassen und zwar vorläufig als fibröse Heilung, denn man hat ja keine Zeichen von Knochenneubildung.

Der Fall bietet ein grosses Interesse wegen des unzweifelhaften Nachweises, dass und wie die Lacunen verschwinden, wenn die chronische Entzündung und die Knochenresorption aufhörten. Ich will mich vorläufig auch darauf beschränken, die schon auf Seite 6 erwähnten kleinen flachen Ausbuchtungen als Reparationserscheinung zu betrachten.

Möglich, dass auch sonst der Knochen auf diese Weise resorbirt wird, allein es fehlen noch die Beweise.

Erklärung der Abbildungen.

Fig. 1. Aussergewöhnlich starke Vascularisation eines Knochenbälkchens, das theilweise schon durch Lacunen zerstört ist.

Fig. 2. Markraum, dessen Inhalt zum Theil ausgefallen. Aus der Mitte desselben zieht ein Gefäss in einen Canaliculus. Dasselbe bei einem grösseren und unregelmässigeren Kanälchen hinter dem ersteren.

Fig. 3. Arcadenartige Vascularisation des Knochens.

Fig. 4. Stadium der beginnenden Entzündung. Das Fett hat sich peripherisch noch erhalten, ist central geschwunden.

Fig. 5. Infiltrirtes Mark mit 3 Tuberkeln; aussergewöhnlich gefässreich.

Separatabdruck aus Virchow's Archiv für pathologische Anatomie und Physiologie und für klinische Medicin. Zweiundachtzigster Band. 1880.

1.

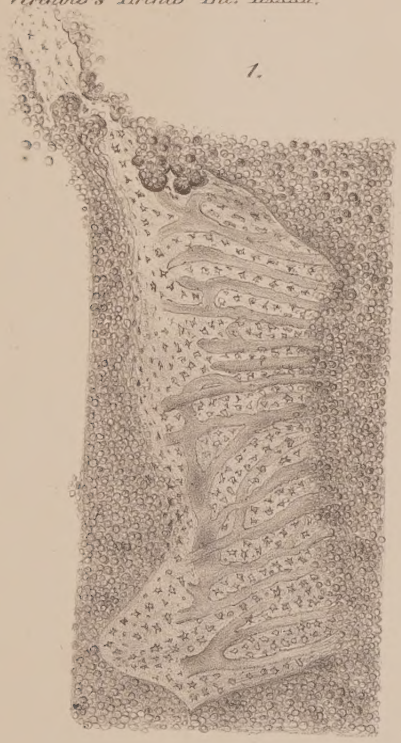

2.

3.

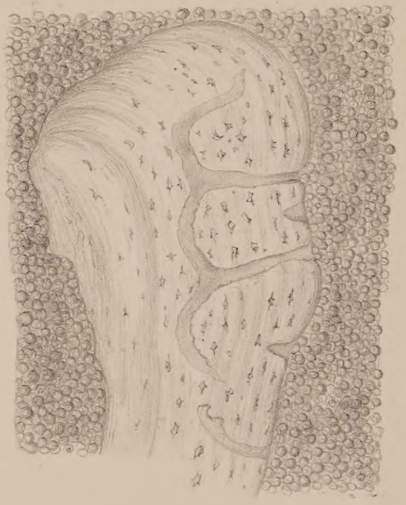

4.

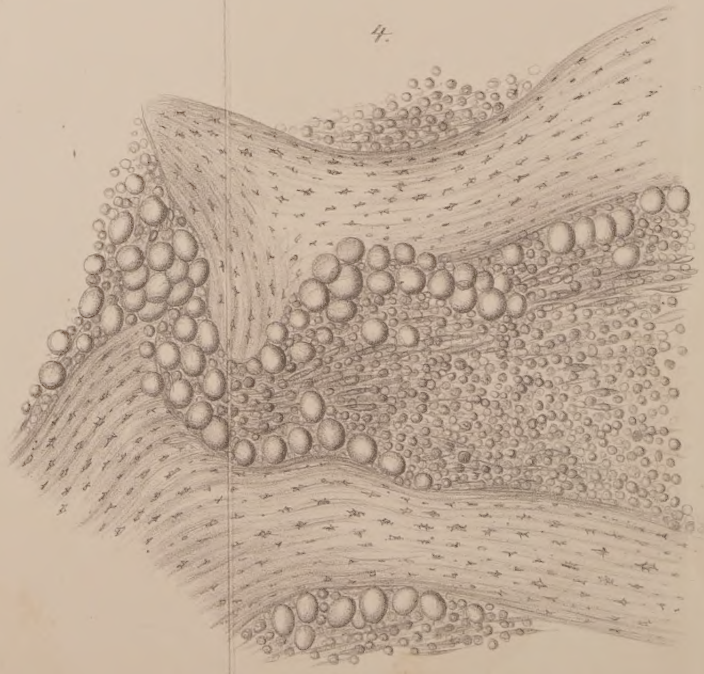

5.

Alb. Schütze Lith. Inst. Berlin